

RESULTADOS DAS CIRURGIAS “FLOPPY NISSEN ROSSETTI” E “FLOPPY NISSEN LONGA” REALIZADAS POR VIDEOLAPAROSCOPIA EM PACIENTES COM ESÔFAGO DE BARRETT. ESTUDO PRELIMINAR

RESULTS OF LAPAROSCOPIC “FLOPPY NISSEN ROSSETTI” AND “LONG FLOPPY NISSEN” SURGERIES IN PATIENTS WITH BARRETT’S ESOPHAGUS. PRELIMINARY STUDY

Delta Madureira Filho, TCBC-RJ¹

Fábio Athayde Veloso Madureira, AsCBC-RJ²

Fernando Athayde Veloso Madureira, AsCBC-RJ²

Eponina Lemme³

RESUMO: Objetivo: Com base na literatura e estatística pessoal sobre os resultados da Funduplicatura “Nissen Rossetti” sem ligadura dos vasos curtos(FNR) no tratamento cirúrgico de pacientes com Doença do Refluxo Gastro-esofágico(DRGE) e Esôfago de Barrett (EB), idealizou-se este trabalho com o objetivo de comparar, através de pH metria prolongada pós-operatória e dados clínicos, os resultados desta cirurgia com os alcançados com a Funduplicatura de Nissen “Longa” com ligadura dos vasos curtos(FNL). **Método:** Durante o período de maio de 2000 e março de 2003, foram avaliados, no pós operatório, 28 pacientes com DRGE e EB, dos quais 12 submetidos a FNR(grupo I) e 16 a FNL(grupo II). Valorizou-se os sintomas, surgimento de disfagia pós-operatória e a persistência do refluxo ácido após a cirurgia, medido através da pH metria pós-operatória. **Resultados:** Ambas as cirurgias aliviaram os sintomas de pirose e regurgitação no segundo dia de pós-operatório. A disfagia transitória ocorreu mais frequentemente nos casos de FNR que FNL, 41%(6) e 6,25%(1) respectivamente. Disfagia permanente não foi observada em nenhum dos dois grupos. A pH metria pós-operatória seis meses após as cirurgias mostrou que os pacientes do grupo I não ficaram totalmente protegidos do refluxo, com 25% de pH metrias positivas, enquanto os do grupo II ficaram quase que totalmente protegidos, com 6,25% de exames positivos. **Conclusões:** Embora seja um estudo preliminar e com um período curto de observação, chamamos a atenção para a lembrança do perigo que representa o refluxo persistente após a cirurgia, para um paciente com esôfago de Barrett e apresentamos uma proposta de funduplicatura longa e frouxa, ou seja diferente da tendência atual(válvula curta e frouxa) para o tratamento cirúrgico dos pacientes com esôfago de Barrett, que acreditamos merecer uma reflexão por parte dos cirurgiões e estudiosos do assunto.

Descritores: Funduplicatura; Refluxo Gastroesofágico; Esôfago de Barrett.

INTRODUÇÃO

Os trabalhos publicados na literatura têm demonstrado que os pacientes portadores de Doença do Refluxo Gastro-Esofágico (DRGE) que apresen-

tam Esôfago de Barret (EB) têm refluxo gástrico-esofágico mais intenso e mais grave que aqueles que não apresentam esta complicação. A pH metria prolongada geralmente registra refluxo biposicional: supino e ereto¹⁻³ e o teste do Bilitec® mostra a pre-

1. Chefe do Serviço de Cirurgia Geral do HUCFF/ Universidade Federal do Rio de Janeiro; Professor Adjunto de Departamento de Cirurgia da Faculdade de Medicina da UFRJ; Membro Titular da Academia Nacional de Medicina.
2. Residente do Serviço de Cirurgia Geral do HUCFF/ Universidade Federal do Rio de Janeiro.
3. Responsável pelo Laboratório de Motilidade Digestiva e do Ambulatório de Esôfago do Serviço de Gastroenterologia do HUCFF/ Universidade Federal do Rio de Janeiro; Professora Adjunta do Departamento de Clínica Médica da Faculdade de Medicina da UFRJ

Recebido em 23/09/2003

Aceito para publicação em 25/11/2003

Trabalho realizado no Serviço de Cirurgia Geral do Hospital Universitário Clementino Fraga Filho (HUCFF) da Universidade Federal do Rio de Janeiro.

sença de bile no esôfago, que tem sido considerado por muitos autores como fator determinante para a evolução da displasia e câncer⁴⁻⁶. Marmolejo⁷, em trabalho realizado sob orientação do autor, avaliou a pH metria pós-operatória de pacientes submetidos a cirurgia de Funduplicatura "Nissen-Rossetti" (FNR) e verificou alta incidência de pH metria positiva após esta cirurgia, embora os pacientes estivessem assintomáticos, e questionou se a operação seria capaz de proteger o paciente com epitélio de Barrett da evolução para displasia e câncer. Recentemente, alguns pacientes submetidos à cirurgia FNR, necessitaram de reoperação devido à recidiva do refluxo. Verificamos que as "válvulas" tornaram-se muito estreitas, somente uma delgada cintura em torno do esôfago inferior, apesar de terem sido confeccionadas com três pontos de sutura. Nestes, à reoperação, substituímos a funduplicatura por outra mais longa, com seis centímetros de extensão, obtendo bons resultados com esta reabordagem. Com base nestas observações idealizamos este trabalho que visa comparar através da pH metria prolongada pós-operatória os resultados do tratamento cirúrgico de pacientes com DRGE e EB, submetidos FNR e Funduplicatura de Nissen "Longa" (FNL).

MÉTODO

O estudo foi realizado de março de 2000 à março de 2003 e nele foram incluídos somente os pacientes com DRGE e EB com extensão superior a três centímetros sem displasia e sem estenose esofageana. Foram excluídos os pacientes com hérnias hiatais volumosas (junção esôfago-gástrica mais alta que 5 cm do diafragma) e hérnias para-esofágicas. Não foram incluídos os pacientes com relato de disfagia ou com distúrbios de motilidade esofágicos primários. Todas as cirurgias foram realizadas rigorosamente segundo a técnica pré estabelecida, tendo o autor participado em todas, como cirurgião principal ou auxiliar, para garantir o rigor técnico das mesmas.

Os pacientes do trabalho foram operados à medida que concluía o preparo pré-operatório que consistia de cuidadosa avaliação clínica, exames laboratoriais, endoscopia digestiva alta, esofagomanometria e pH metria prolongada. Alguns necessitaram fazer exame de RX contrastado do esôfago, estômago e duodeno para avaliar o tamanho da hérnia hiatal presente e verificar se podiam ou não serem incluídos.

As cirurgias realizadas foram: FNR até maio de 2001 e FNL a partir deste período; total de vinte e oito operações. Para o trabalho os pacientes foram divididos em dois grupos: Grupo I (FNR): 12 casos e Grupo II (FNL): 16 casos. Os pacientes foram avaliados no pós-operatório seguindo-se os mesmos parâmetros pré-operatórios: avaliação clínica, exames laboratoriais, endoscopia digestiva alta, esofagomanometria e pH metria prolongada.

Neste estudo preliminar a avaliação pós-operatória foi realizada seis meses após as cirurgias. Posteriormente, serão apresentados dados referentes a um período mais longo de acompanhamento.

Na análise pós-operatória, foram valorizados os dados: cura, ou não, dos sintomas pirose, azia e regurgitação; aparecimento, ou não de disfagia e os resultados da pH metria prolongada. Maiores detalhes referentes à endoscopia e esofagomanometria serão abordados em outra publicação.

Descrição das Técnicas Cirúrgicas realizadas:

FNR: Os tempos iniciais até a fase de total isolamento do esôfago e o fechamento dos pilares são os mesmos da Cirurgia de Nissen clássica, entretanto difere desta pois a funduplicatura é feita envolvendo o esôfago mediante sutura da parede anterior com a própria parede anterior do estômago não sendo necessária na maioria das vezes a ligadura dos vasos curtos. Desta forma, é possível confeccionar uma "válvula" sem a mobilização completa do fundo gástrico. Nos nossos pacientes foi confeccionada com três pontos de sutura com 1 cm de distância entre eles, portanto uma "válvula" com extensão de 2 cm, confeccionada frouxa de modo a permitir a passagem de uma pinça entre o esôfago e ela.

FNL: Isolamento do esôfago e fechamento dos pilares idênticos à cirurgia anterior. A liberação dos vasos curtos da grande curvatura é feita de rotina, e iniciada na parte superior da grande curvatura, altura do hilo esplênico seguindo-se em direção craneal até o diafragma. Deve ser completa para que o fundo do estômago fique completamente liberado da sua conexão com o baço. A "válvula" é confeccionada suturando-se a parede posterior com a parede anterior do estômago. Para ter certeza, marcamos a parte mais alta da parede posterior com uma gota de azul de metileno orientando o cirurgião onde colocar os pontos depois da rotação do estômago. A funduplicatura é confeccionada com cinco a seis pontos mantendo-se a distância aproximada de 1cm en-

tre eles ficando com o tamanho total de no máximo 5cm (Figura 1). Os dois primeiros pontos são realizados com o auxílio de uma sonda de Fouchet dentro do esôfago. A funduplicatura deve ficar frouxa o suficiente para permitir a passagem de uma pinça de "grasping" entre o esôfago e a válvula.

RESULTADOS

Em ambos os grupos os sintomas azia, pirose e regurgitação desapareceram no segundo dia de pós operatório. Na avaliação do sexto mês, um paciente do grupo FNR e dois do FNL encontravam-se em uso inibidores de bomba de prótons. Todos estavam assintomáticos. Estes suspenderam a medicação para a realização das pH metrias pós-operatórias.

Disfagia transitória ocorreu em 41% (5) dos pacientes do grupo I (FNR) e 6,25% (1) dos pacientes do grupo II (FNL). Até o sexto mês de pós-operatório nenhum paciente apresentou disfagia permanente.

A pH metria prolongada realizada seis meses após as cirurgias foi positiva em três (25%) dos pacientes submetidos a FNR (Figura 2) e em somente um (6,25%) dos pacientes do grupo II (FNL).

DISCUSSÃO

No passado a operação de Nissen deixou de ser amplamente utilizada devido à incidência elevada de disfagia pós-operatória e à síndrome do "gás preso". A técnica original descrita não realizava a ligadura dos vasos curtos na grande curvatura gástrica e

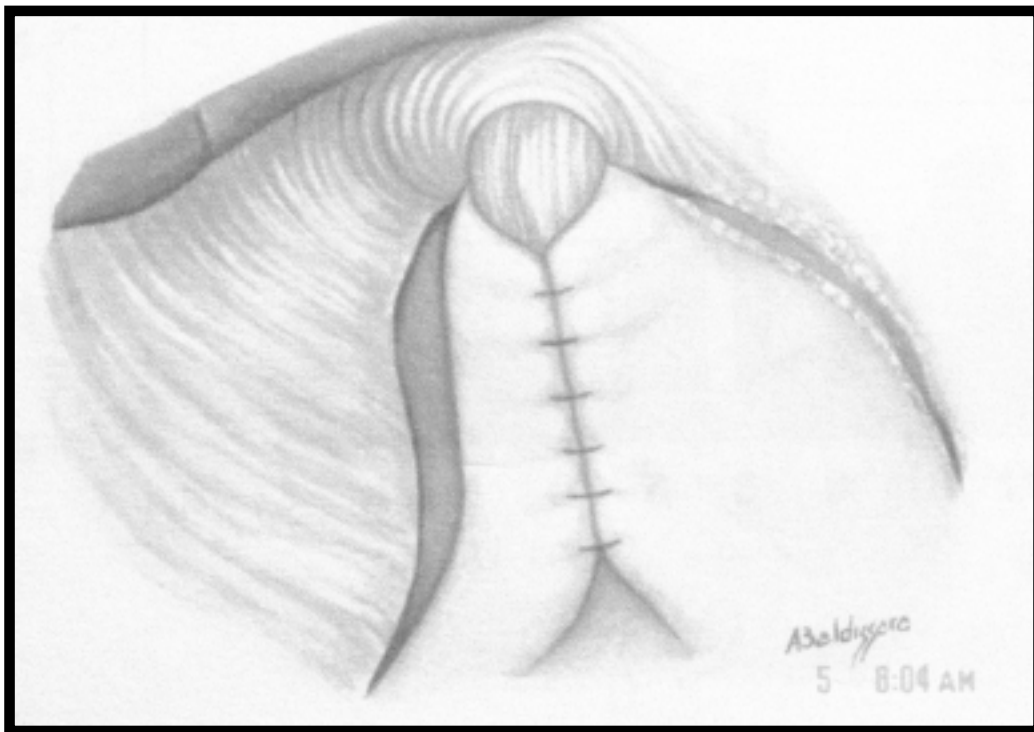


Figura 1 - Funduplicatura de Nissen Longa. São utilizados seis pontos de sutura. Para que a "válvula" fique frouxa ("floppy") os vasos curtos da grande curvatura têm que ser liberados.

não valorizava o uso de uma sonda calibrosa no interior do esôfago durante a confecção da "válvula". Embora a disfagia fosse o problema, a cirurgia apresentava bons resultados na contenção do refluxo.

O conceito "Floppy Nissen" surgiu recentemente na era da cirurgia laparoscópica. Consiste em

realizar uma "válvula" curta e frouxa com três pontos de sutura. A incidência de disfagia permanente é baixa e os numerosos artigos na literatura têm demonstrado a preferência atual para a realização deste tipo de operação no tratamento dos pacientes com DRGE.

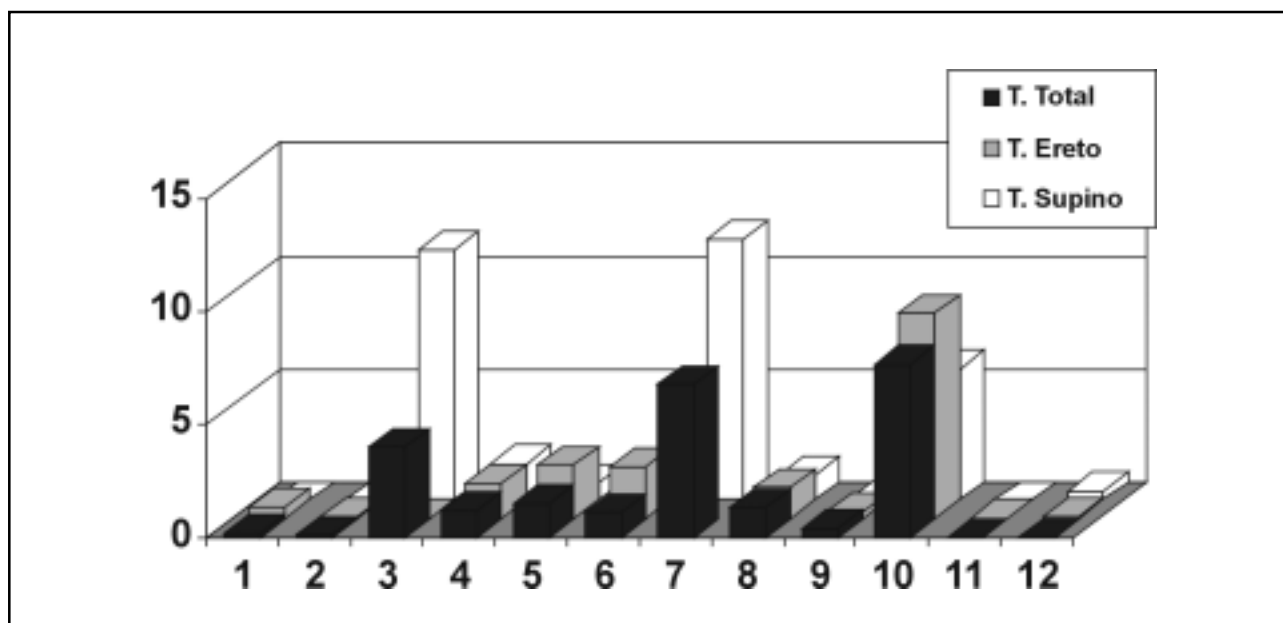


Figura 2 - Gráfico representando os resultados da pH metria pós-operatória no pacientes submetidos a Funduplicatura de Nissen Rossetti sem a ligadura dos vasos curtos (Grupo I, FNR). Três doentes tiveram pH metrias positivas.

Trabalhos recentes têm discutido se a ligadura dos vasos curtos deve ser realizada de rotina no "Floppy Nissen"⁸⁻¹¹. D'Allemangue¹² e Hunter¹³ demonstraram que este tempo cirúrgico é fundamental para evitar a disfagia pós-operatória, enquanto alguns autores não valorizam este momento cirúrgico como determinante para evitar a disfagia. A não ligadura dos vasos curtos pode provocar tração e rotação lateral do esôfago e da "válvula" provocando a disfagia^{13, 14}.

Rossetti idealizou uma modificação da técnica de Nissen que facilita a cirurgia. Dispensa a ligadura dos vasos curtos e realiza a "válvula" suturando ambas as paredes anteriores do fundo gástrico ao redor do esôfago, na maioria das vezes sem ligar os vasos curtos.

Realizamos mais de 400 operações de Rossetti e os resultados foram bons no controle dos sintomas da DRGE, até quando começamos a avaliar nossos pacientes com epitélio de Barrett submetidos a esta operação. Marmolejo⁷ fez uma tese de Mestrado sob nossa orientação onde estudou através de esofagomanometria e pH metria prolongada pré e pós-operatória os enfermos submetidos à operação de Rossetti. Primeiro verificou que a maioria dos pacientes com esôfago de Barrett tinham refluxo mais intenso que pacientes com DRGE sem Barrett. Este era quase sempre bipoisicional: supino

e ereto. Este trabalho também demonstrou que a pH metria pós-operatória nos pacientes com esôfago de Barrett submetidos ao Floppy Nissen Rossetti foi positiva em sessenta por cento dos pacientes operados, embora estes estivessem livres dos sintomas e satisfeitos com a operação. Neste estudo, todos os pacientes foram incluídos, inclusive os com hérnias volumosas e esofagites graves, com estenose. Ficamos muito preocupados com estes achados. Esta operação estaria protegendo ou não os pacientes com esôfago de Barrett da evolução para a displasia e câncer?

Recentemente, conforme já dito, tivemos que reoperar dois pacientes submetidos à operação Nissen Rossetti. Um com disfagia permanente devido ao fechamento demasiado dos pilares diafragmáticos e outro com recidiva do refluxo. Durante a cirurgia verificamos diminuição significativa da "válvula". Esta apresentava-se com uma delgada fita em cintura em torno do esôfago com menos de um centímetro de comprimento. Havia sido realizadas antes por nós pela técnica Floppy Nissen Rossetti com três pontos de sutura.

Começamos então a realizar nos pacientes com esôfago de Barrett uma funduplicatura mais longa com seis pontos de sutura, com cinco centímetros de extensão. Como os primeiros pacientes tiveram boa evolução pós-operatória resolvemos dar continui-

dade a esta tendência. O primeiro achado importante foi a quase ausência de disfagia transitória nos pacientes submetidos à "válvula" longa com ligadura dos vasos curtos, paradoxalmente à incidência de 41% desta alteração encontrada no pós-operatório dos pacientes do grupo FNR. Teria sido a ligadura dos vasos curtos responsável por esta melhora? Ou seria o cuidado na confecção da "válvula", deixando-a bem frouxa apesar de longa?

Os pacientes de ambos os grupos tiveram melhora dos sintomas da DRGE. A azia, a pirose e a regurgitação desapareceram imediatamente após a cirurgia mostrando que ambas são capazes de controlar os sintomas da doença. A pH metria prolongada realizada seis meses após as funduplicaturas foi positiva em três (25%) casos no grupo FNR e em somente um (6,25%) caso no grupo FNL. Neste último a percentagem de tempo total $\text{pH} < 4$ foi normal, a percentagem de tempo ereto $\text{pH} < 4$ também foi normal e somente o tempo supino de $\text{pH} < 4$ foi anormal. Apesar da pH metria ter sido positiva, os resultados foram muito próximos à normalidade.

É preocupante um paciente portador de esôfago de Barrett submetido a funduplicatura e curado dos sintomas permanecer ainda com refluxo. Principalmente os mais jovens que terão muito tempo de doença. As pH metrias positivas em 25% nos pacientes do grupo da FNR mostraram que estes enfermos não estão protegidos do refluxo ácido. As pH metrias negativas em quase todos os pacientes do grupo da FNL, ao contrário, demonstraram proteção contra este refluxo. Os pacientes serão acompanhados anualmente com novos exames.

A cirurgia "Floppy Nissen Rossetti" é hoje aceita por muitos cirurgiões da atualidade e é amplamente realizada em todo o mundo. Tem-se estudado o problema da incidência da disfagia nesta operação quando não é feita a ligadura dos vasos curtos, porém pouco tem-se discutido sobre a sua eficiência na proteção contra a displasia e câncer no paciente com epitélio Barrett.

Os trabalhos têm demonstrado que o refluxo nos pacientes portadores de Barrett é mais intenso

que os com DRGE sem esta complicação¹⁵⁻¹⁶. Csendes¹ preocupado com este fato chega a sugerir a realização do Y de Roux para o tratamento dos pacientes com esôfago de Barrett. De Meester⁹ no entanto afirma que uma funduplicatura realizada corretamente protege o paciente do refluxo duodeno-gástrico-esofágico.

Os pacientes com esôfago de Barrett necessitam além do alívio dos seus sintomas, proteção completa contra o refluxo devido ao risco de evolução de sua doença para a displasia e câncer. Os cirurgiões devem se lembrar disto ao operar um paciente com Barrett. O refluxo é diferente e a cirurgia também deve ser diferente. Deverá ser a mais completa possível visando a contenção do refluxo e a mais cuidadosa possível para não provocar a disfagia pós-operatória.

Os achados destes estudo preliminar nos permitem considerar que ambas as operações são eficientes para controlar os sintomas DRGE.

A disfagia transitória ocorre com maior frequência nos pacientes submetidos à cirurgia FNR que nos submetidos à operação FNL. Ambas não provocaram disfagia permanente no período de observação realizado.

A pH metria pós-operatória realizada seis meses após a cirurgia FNR mostrou que alguns pacientes (25%) com epitélio de Barrett não estavam protegidos da ação do refluxo, enquanto os operados com cirurgia "Funduplicatura de Nissen Longo" ficaram quase que totalmente protegidos.

Embora neste trabalho, o número de pacientes seja pequeno e o tempo de observação curto, nossos resultados nos incentivam a prosseguir realizando a FNL e certamente publicar novos resultados, brevemente.

A importância de comunicar este estudo preliminar consiste no fato que ele apresenta uma proposta diferente da tendência atual (funduplicatura longa e frouxa ao invés da funduplicatura curta e frouxa) para o tratamento cirúrgico dos pacientes com esôfago de Barrett, que na nossa opinião deve merecer dos cirurgiões, uma reflexão mais profunda, e dos pesquisadores, a realização de novos trabalhos.

ABSTRACT

Background: Based on published data and personal statistics about "Floppy Nissen Rossetti Fundoplication" without division of short gastric vessels(NRF) for the surgical treatment of GERD patients, focusing those with Barrett's esophagus(BE), we compared surgical results of this procedure to a "Floppy Long Nissen Fundoplication" with division of short gastric vessels(NLF), addressing pH measurement and clinical features. **Methods:** From March 2000 to March 2003, 28 patients with GERD and BE, were assessed postoperatively, 12 for NRF and 16 for NLF. Assessment was performed considering the relief or persistence of symptoms, appearance of postoperative dysphagia and persistence of acid reflux after surgery, detected by pH measurement. **Results:** Both surgeries relieve heart-burn symptoms, pirois and regurgitation (overflow) on the second postoperative day. Transitory dysphagia occurred more frequently after NRF surgery than with NLF (41% versus 6.25%). Permanent dysphagia has not been observed on either groups. Postoperative pH measurements six months after surgeries have shown that NRF group patients were not totally free of reflux, 25% of pH measurements presented positive results, while NLF group patients were almost totally protected, 6.25% with positive results. Although this is a preliminary study based on small sample size, authors advice about the risks that a constant reflux after surgery may pose to a patient with Barrett's esophagus and present a new proposal (floppy and long wrap), contrary to current trends (short and floppy wrap) for the treatment of GERD patients with BE, that deserves a special consideration by surgeons and researchers.

Key Word: Fundoplication; Gastroesophageal Reflux; Barrett Esophagus.

REFERÊNCIAS

- Csendes A, Braghetto I, Burdiles P, et al. - Long-term results of classic antireflux surgery in 152 patients with Barrett's esophagus: clinical, radiologic, endoscopic, manometric, and acid reflux test analysis before and late after operation. *Surgery*, 1998, 123(6):645-657.
- DeMeester SR, DeMeester TR - Columnar mucosa and intestinal metaplasia of the esophagus: fifty years of controversy. *Ann Surg*, 2000, 231(3):303-321.
- DeMeester TR, Fuchs KH, Ball CS, et al. - Experimental and clinical results with proximal end-to-end duodenojejunosomy for pathologic duodenogastric reflux. *Ann Surg*, 1987, 206(4):414-426.
- Buttar NS, Falk GW - Pathogenesis of gastroesophageal reflux and Barrett esophagus. *Mayo Clin Proc*, 2001, 76(2):226-234.
- Campos GM, DeMeester SR, Peters JH, et al. - Predictive factors of Barrett esophagus: multivariate analysis of 502 patients with gastroesophageal reflux disease. *Arch Surg*, 2001, 136(11):1267-1273.
- Kauer WK, Burdiles P, Ireland AP, et al. - Does duodenal juice reflux into the esophagus of patients with complicated GERD? Evaluation of a fiberoptic sensor for bilirubin. *Am J Surg*, 1995, 169(1):98-104.
- Marmolejo JCM - Tratamento da doença do refluxo gastroesofageano pela via laparoscópica. Dissertação (Mestrado em Cirurgia Geral). Rio de Janeiro. Universidade Federal do Rio de Janeiro, 1999.
- Watson DI, Pike GK, Baigrie RJ, et al. - Prospective double-blind randomized trial of laparoscopic Nissen fundoplication with division and without division of short gastric vessels. *Ann Surg*, 1997, 226(5):642-652.
- DeMeester TR, Attwood SE, Smyrk TC, et al. - Surgical therapy in Barrett's esophagus. *Ann Surg*, 1990, 212(4):528-542.
- Yau P, Watson DI, Devitt PG, et al. - Laparoscopic antireflux surgery in the treatment of gastroesophageal reflux in patients with Barrett esophagus. *Arch Surg*, 2000, 135(7):801-805.
- Kauer WK, Peters JH, DeMeester TR, et al. - A tailored approach to antireflux surgery. *J Thorac Cardiovasc Surg*, 1995, 110(1):141-147.
- Dallemagne B - "Results of Laparoscopic Management of Gastroesophageal Reflux Disease". In *Cirurgia Vídeo laparoscópica. Livro do IV Curso Internacional de Cirurgia Laparoscópica*. Goiana. Hospital Samaritano, 1994, pp. 89.
- Hunter JG, Swanstrom L, Waring JP - Dysphagia after laparoscopic antireflux surgery. The impact of operative technique. *Ann Surg*, 1996, 224(1):51-57.
- Hiebert CA - The recognition and management of gastroesophageal reflux without hiatal hernia. *World J Surg*, 1977, 1(4):445-451.
- Peters JH, DeMeester TR, Crookes P, et al. - The treatment of gastroesophageal reflux disease with laparoscopic Nissen fundoplication: prospective evaluation of 100 patients with "typical" symptoms. *Ann Surg*, 1998, 228(1):40-50.
- Sampliner RE, Garewal HS, Fennerty MB, et al. - Lack of impact of therapy on extent of Barrett's esophagus in 67 patients. *Dig Dis Sci*, 1990, 35(1):93-96.

Endereço para correspondência:

Delta Madureira Filho
Rua Sorocaba, 464, sala 404 - Botafogo
22271-110 - Rio de Janeiro - RJ
E-mail: Madureira@iis.com.br